上肢深静脉血栓药物治疗研究进展

杨文娟，夏仲尼，王晓栋，应茵*(浙江省立同德医院药学部，杭州 310012)

摘要：目的 介绍近年来上肢深静脉血栓(upper extremity deep vein thrombosis，UEDVT)的药物治疗进展，为临床药物治疗选择提供参考依据。**方法** 通过查阅近年来国内外文献，并对上肢深静脉血栓的药物治疗进行综述。**结果** 目前，对UEDVT的治疗经验主要参照下肢深静脉血栓的治疗证据，UEDVT的药物治疗主要包括抗凝治疗和溶栓治疗。**结论** 由于UEDVT形成的发生率越来越高，进一步探讨UEDVT的药物治疗方法是非常重要的。

关键词：上肢深静脉血栓；抗凝治疗；溶栓治疗

中图分类号：R969.3 **文献标志码：**A **文章编号：**1007-7693(2020)21-2678-06

DOI: 10.13748/j.cnki.issn1007-7693.2020.21.021

引用本文：杨文娟，夏仲尼，王晓栋，等. 上肢深静脉血栓药物治疗研究进展[J]. 中国现代应用药学, 2020, 37(21): 2678-2683.

Research Progress of Drug Therapy of Upper Extremity Deep Vein Thrombosis

YANG Wenjuan, XIA Zhongni, WANG Xiaodong, YING Yin*(*Department of Pharmacy, Tongde Hospital of Zhejiang Province, Hangzhou 310012, China*)

ABSTRACT: OBJECTIVE To introduce the drug therapy of upper extremity deep vein thrombosis(UEDVT) in recent years, and provide a reference for clinical drug treatment selection. **METHODS** To review the drug therapy of UEDVT by searching domestic and foreign studies based on pertinent literature. **RESULTS** Nowadays, treatment for UEDVT was derived largely from evidence for treatment of lower extremity deep vein thrombosis. The drug therapy mainly includes anticoagulation and thrombolytic therapy. **CONCLUSION** UEDVT is becoming increasingly common, and it is very important to further explore the drug therapy of UEDVT.

KEYWORDS: upper extremity deep vein thrombosis; antithrombotic therapy; thrombolysis therapy

上肢深静脉血栓(upper extremity deep vein thrombosis，UEDVT)是指血液在上肢深静脉内异常凝结引起的静脉回流障碍性疾病，是静脉血栓栓塞(venous thromboembolism，VTE)的一种表现形式，血栓常形成于锁骨下静脉、腋静脉及肱静脉等处，可能延伸到头臂静脉、上腔静脉或颈内静脉[1]。UEDVT占所有深静脉血栓的5%~10%，在普通人群中，UEDVT的发生率为每10万人中4~10人，而在住院患者中，这一比例上升至每1万人中6人，而且比例还在上升[2-6]。与下肢深静脉血栓相比，UEDVT虽然较少见，但随着留置中心静脉导管(central venouscatheters，CVC)、心脏起搏器以及除颤仪的使用，UEDVT发生率呈现上升的趋势[3,7-8]。

UEDVT形成的主要原因包括静脉壁损伤、血流缓慢和血液凝血功能异常[9-10]。研究表明UEDVT患者中，有6%~15%发生肺栓塞，25%~77%的患者发生血栓后综合征，具有较高的死亡率[11-13]。

UEDVT形成分为原发性和继发性。原发性UEDVT主要指无诱发因素引起的血栓，而继发性UEDVT形成是由一个或多个触发因素引起的血栓，如肿瘤、CVC、起搏器、怀孕、手术和创伤等[14-17]。

其中，继发性UEDVT约占所有UEDVT的80%左右。原发性和继发性UEDVT采用相同的治疗原则，但在继发性UEDVT的治疗中还需要消除引起血栓形成的因素[18]。

目前，关于UEDVT的临床研究有限，UEDVT的治疗方法主要来自下肢深静脉血栓的治疗证据[19-20]。因此，本文对近年来UEDVT的药物治疗进行综述，旨在为临床药物治疗选择提供参考依据。

1 原发性和继发性UEDVT治疗

UEDVT的治疗目的是缓解静脉阻塞引起的

基金项目：浙江省自然科学基金-青山湖科技城联合基金(LQY20H300001)；浙江省中医药科学研究基金项目(2021ZA038)

作者简介：杨文娟，女，硕士，药师 Tel: (0571)87250051 E-mail: yangwenjuan2015@yeah.net *通信作者：应茵，女，硕士，副主任药师 Tel: (0571)89972239 E-mail: kingadams@163.com

急性症状，预防 UEDVT 并发症以及防止中远期复发。现有研究指出，所有 UEDVT 患者均应给予支持性治疗(包括相关肢体的抬高、休息、镇痛和压力治疗)。在感染的情况下，应局部和/或全身给予抗生素治疗[21]。Mustafa 等[22]指出 UEDVT 患者应接受抗凝治疗，抗凝期限一般为 3~6 个月。此外，对于原发性 UEDVT 患者，可进行早期溶栓以降低血栓后综合征发生概率，见图 1。与原发性 UEDVT 相比，继发性 UEDVT 特别是导管相关性 UEDVT 患者出现血栓后综合征的风险较低，见图 2。因此，除具有抗凝禁忌证以外，所有的患者应首选抗凝治疗，抗凝期限一般为 3 个月，当患者具有留置导管或肿瘤时，则应考虑更长时间的抗凝治疗。

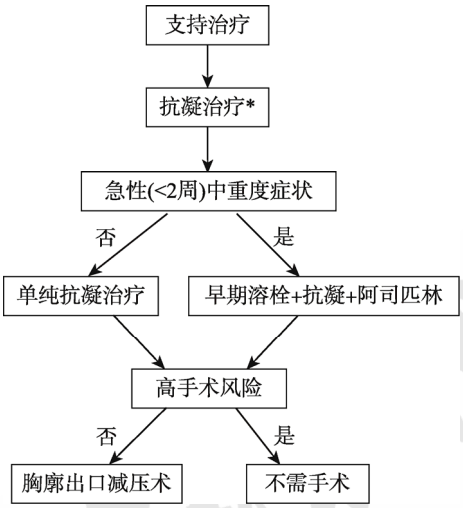

图 1　原发性 UEDVT 的治疗方法

*–除具有抗凝治疗的禁忌证外，所有原发性 UEDVT 患者均应接受抗凝治疗 3~6 个月。不论患者是否进行溶栓，抗凝治疗均应持续 3~6 个月。

Fig. 1　Therapeutic approach for primary UEDVT

*–patients with primary UEDVT should be treated with anticoagulation for 3–6 months unless it is contraindicated. Patients with primary UEDVT should be treated with anticoagulation for 3–6 months regardless of whether thrombolysis.

2　溶栓治疗

溶栓治疗的目的是早期恢复静脉通畅，降低患者血栓后综合征风险。相比于溶栓治疗，美国胸科医师协会(American College Of Chest Physicians，ACCP)指南[20]建议 UEDVT 包括腋静脉和更近端的静脉血栓患者采取单纯抗凝治疗即可。但 ACCP-10 标准指南同时建议以下情况可以选择溶栓治疗：①有可能从溶栓治疗中获益的情况，包括严重的症状，血栓涉及大部分腋静脉、锁骨下静脉，病程<14 d，一般状况良好，预期寿命>1 年，出血风险低；②有条件行导管接触性溶栓(catheter-directed thrombolysis，CDT)；③患者高度重视血栓后综合征的预防；④患者可接受复杂的起始治疗、高成本以及溶栓治疗时的出血风险。

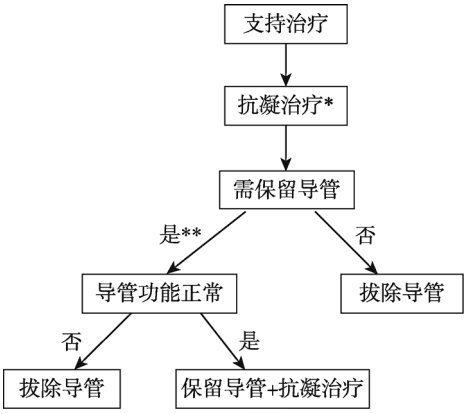

图 2　导管相关继发性 UEDVT 形成的治疗方法

*–除具有抗凝治疗禁忌证，所有继发性 UEDVT 患者均应给予抗凝治疗 3 个月。如果患者有留置导管，则应考虑延长抗凝时间(>3 个月)，拔除导管后可考虑缩短疗程(<3 个月)。对于导管相关性 UEDVT 患者，不推荐常规溶栓治疗。**–维持导管如果是必须的而且具有抗凝治疗功能的。如果在有效抗凝治疗下，患者症状恶化，应重复双功超声检查，并考虑拔除导管。

Fig. 2　Therapeutic approach for catheter-related secondary UEDVT

*–patients with secondary UEDVT should be treated with anticoagulation for 3 months unless it is contraindication. A longer duration (> 3 months) should be considered if the catheter remains in vein. In case of remove the catheter, a shorter duration (<3 months) can be considered. Thrombolysis is not regularly recommended for patients with catheter-related UEDVT. **–maintain catheter is mandatory and functioning along with anticoagulation. If patient's symptoms worsen with effective anticoagulation, repeat ultrasound duplex examination and to consider catheter removal.

2.1　尿激酶

Hasegawa 等[23]报道 1 例 56 岁的男性 UEDVT 患者采用紧急药物-机械导管直接溶栓术。术中患者接受依诺肝素钠(共 10 000 U)治疗后，静脉造影显示静脉中仍有 50%的残余血栓性狭窄。随后，患者接受 CDT 联合尿激酶(240 000 $U\cdot d^{-1}$，24 h)治疗。但是，患者第 2 天出现血尿和溶血，随后停止了 CDT 治疗并改为静滴依诺肝素钠(10 000 $U\cdot d^{-1}$)治疗，3 d 后患者上肢肿胀得到改善。此外，另 1 例左锁骨下静脉血栓患者，静脉注射尿激酶 24 h 后，然后接受肝素和华法林治疗。经过 3 个月的治疗，该例患者症状完全消失[24]。

2.2　链激酶

Petrakis 等[25]进行了 1 项病例研究，该研究比较了溶栓和抗凝 2 种治疗方法在治疗 UEDVT 中的结果。研究中 20 例 UEDVT 患者中分别有 11 例进行抗凝治疗、9 例进行溶栓治疗。在接受

溶栓治疗的 9 例患者中，6 例接受链激酶(负荷剂量 250 000 U，随后 100 000 U·h^{-1} 持续 48 h)，3 例接受尿激酶(负荷剂量 4 500 U·kg^{-1}，随后 4 500 U·kg^{-1}·h^{-1} 持续 24~48 h)。这 9 例患者检测指标显示凝血酶水平降低、凝血酶原时间延长，随后改为肝素进行治疗。研究指出，与抗凝治疗相比，溶栓治疗的临床益处更大。此外，研究还建议腋窝或/和锁骨下静脉血栓形成的患者，当患者的生活方式依赖于受累患肢且至少有一个中期预期寿命时需要进行溶栓治疗。Pukacki 等[26]的研究中，15 例 UEDVT 患者接受链激酶治疗，急性症状消除后 6~8 周进行外科治疗，结果显示患者血栓溶解、血管再通。

2.3 阿替普酶

Mahmoud 等[27]开展了关于 CDT 与药物-机械血栓清除法(pharmacomechanical thrombectomy，PMT)在治疗 UEDVT 的成本效益对比分析。该研究共纳入 72 例 UEDVT 患者，其中有 55 例患者症状严重并且符合溶栓治疗的情况。2 种溶栓方法均联合阿替普酶进行治疗，其中 CDT 治疗组患接受阿替普酶(10 mg，起始给药速度为 1 mg·h^{-1})，PMT 组中患者阿替普酶剂量为 6~8 mg。结果表明 CDT 组患者的中位溶栓时间明显长于 PMT 组患者(21.1 h *vs* 0.33 h，P<0.000 01)，2 组的 1 年初级辅助通畅率相似(分别为 91.7%和 94.7%)。此外，在 Matthew 等[28]的研究中，9 例导管相关性 UEDVT 患儿接受阿替普酶(0.1~0.3 mg·kg^{-1})进行溶栓治疗，溶栓结束后接受肝素治疗 24 h，随后患者再接受全身抗凝治疗。治疗中 1 例患儿疑似发生肺栓塞，但在进行全身阿替普酶、肝素及积极复苏治疗，情况得到改善，且在后续的随访中并未发现肺栓塞或硬膜下血肿。该研究表明静脉内溶栓治疗儿童导管相关性 UEDVT 可能是安全有效的，尤其是需要长期静脉通路的患儿。

3 抗凝治疗

ACCP-10 标准指南建议急性 UEDVT 患者血栓发生在腋窝或是更近端静脉时，单独的抗凝治疗的效果比溶栓治疗好。对于需要接受溶栓治疗的 UEDVT 患者，指南推荐抗凝治疗的强度和时间与未接受溶栓治疗的 UEDVT 患者相同。

3.1 低分子肝素

3.1.1 那屈肝素　研究报道，1 例 16 岁男性锁骨骨折患者在采用保守治疗后发生锁骨下、腋窝、臂静脉深静脉血栓形成。随后，患者接受磺达肝癸钠治疗，治疗 3 d 后 MR 断层扫描患者锁骨下静脉的血栓消失。然而，肱动脉和腋窝血管仍存在血栓性闭塞。之后，患者接受那屈肝素(0.7 mL，皮下注射，1 天 2 次)治疗 3 d 后，其急性症状改善[29]。

3.1.2 依诺肝素　Jenning 等[30]的研究中，1 例有深静脉血栓和肺栓塞病史的重度肥胖患者被诊断为急性左 UEDVT，随后开始服用利伐沙班。3 个月后，该患者右臂肿胀，发现右臂血栓形成。随后抗凝治疗改用依诺肝素钠(170 mg，皮下注射，每天 2 次)治疗，第 5 天依诺肝素钠剂量降为 140 mg(皮下注射，每天 2 次)，第 8 天患者出院。另一项研究中，1 例剧烈耐力运动后的患者发生腋窝静脉血栓。该例患者接受依诺肝素(1 mg·kg^{-1})和阿昔单抗治疗 3 d，出院后患者接受对乙酰氨基酚进行退热治疗，4 周后患者手臂直径接近正常，栓塞部位血管再通[31]。

3.2 维生素 K 拮抗剂(华法林)

华法林为临床上常用的口服抗凝药，其通过与维生素 K 环氧化物还原酶结合，干扰维生素 K 依赖性凝血因子的合成而发挥其药理作用。研究报道，1 例 38 岁的 UEDVT 患者接受低分子肝素和口服华法林治疗几天后症状得到缓解。治疗 3 个月后，多普勒超声显示该患者左腋窝血栓完全消退[32]。Kovacs 等[33]研究了达肝素钠和华法林在 CVC 所致肿瘤患者 UEDVT 治疗中的安全性和有效性。患者在不移除导管的前提下接受达肝素钠(200 IU·kg^{-1}，皮下注射，每天 1 次)至少 5 d，直到 INR>2.0。之后患者接受华法林治疗，研究中患者 INR 保持在 2.0~3.0。研究表明 3 个月后患者未出现复发性的静脉栓塞，74 例患者中有 3 例(4%)发生大出血。研究者认为在患者诊断为 UEDVT 时移除有效地静脉导管并不是必需的。

3.3 新型口服抗凝药

新型口服抗凝剂在疗效和安全性上均不劣于维生素 K 拮抗剂，因此在 VTE 的治疗中得到了广泛的应用[34-36]。

3.3.1 利伐沙班　利伐沙班在下肢深静脉血栓和肺栓塞中已经得到广泛的应用，但在 UEDVT 治疗中的应用较少[35-36]。最近 1 项纳入 30 例 UEDVT 患者的单中心前瞻性研究中，患者接受低分子肝素钠(1 mg·kg^{-1}，皮下注射，每天 2 次)治疗 1~2 d 后，再接受利伐沙班 15 mg 治疗，3 周后利伐沙班

改为 20 mg 继续治疗 3 个月(其中有 2 例因肿瘤接受利伐沙班治疗持续 6 个月)。结果表明，纳入的 30 例 UEDVT 患者上肢静脉血栓再通且均未复发，也未发生下肢深静脉血栓和肺栓塞[37]。此外，Davies 等[38]的前瞻性研究中，纳入 70 例 UEDVT 患者，这些患者同时患有肿瘤并使用 CVC。研究中患者接受利伐沙班(15 mg，每天 2 次)治疗 3 周，随后剂量增至 20 mg 并服用 9 周。结果证明利伐沙班在肿瘤患者 CVC 继发性 UEDVT 的治疗中显示出良好的前景。

3.3.2 阿哌沙班 阿哌沙班是一种强效、高选择性、可逆、直接的激活凝血因子 X 抑制剂。此外，阿哌沙班具有间接抑制血栓素诱导血小板聚集的能力。这种新型口服抗凝剂具有溶出快，药动学线性、生物利用度好，起效和抵消作用快等特点[39]。1 项随机双盲研究实验表明，阿哌沙班在静脉血栓形成复发和 VTE 相关死亡的预后方面优于常规治疗，且大出血发生率也较低[40]。Woller 等[19]报道了 1 项在研的大型的单臂前瞻性研究，该研究纳入 375 例 UEDVT 患者接受阿哌沙班(10 mg，每天 2 次)治疗 7 d，随后改为 5 mg 持续治疗 11 周，所有参与者将在 12 周后进行随访。如果这项研究达到了所设定的结果，在缺乏随机临床试验的情况下，这些结果将可能为 UEDVT 的标准治疗提供参考。

3.3.3 依度沙班 依度沙班是对苯甲磺酸盐水合物，2011 年在日本上市，并被批准用于髋关节或膝关节置换手术及髋关节骨折手术后 VTE 的预防。在 2014 年，依度沙班被批准用于预防脑卒中和全身性房颤患者栓塞和复发的治疗及预防 VTE。2015 年依度沙班被 FDA 批准用于深静脉血栓和肺栓塞[41]。研究报道 1 例上肢静脉血栓患者接受普通肝素(1 000 $U \cdot d^{-1}$)治疗 7 d 后，给予 60 $mg \cdot d^{-1}$ 的依度沙班进行抗凝治疗[42]。依度沙班治疗 7 d 后，患者左颈部和左上肢的肿胀情况明显改善，*D*-二聚体值降至 3.87 $\mu g \cdot mL^{-1}$。治疗 1 个月后，超声显示患者左锁骨下静脉和头臂静脉血栓变小，血流增加，治疗期间患者并未出现出血并发症。

4 小结

虽然 UEDVT 发生率较低，但由于肿瘤发病率的增高以及中心静脉导管的广泛使用，继发性 UEDVT 的发病率正在增加。研究表明住院患者 UEDVT 患病率较高，UEDVT 可引起静脉栓塞性疾病且具有较高的死亡率[43]。因此，探讨 UEDVT 的最佳药物治疗将有助于提高临床医师对该疾病的认识，并改善患者的预后。

本文综述了 UEDVT 溶栓和抗凝药物治疗的进展。药物溶栓治疗在对 UEDVT 患者早期恢复静脉通畅，降低血栓后综合征风险上起着重要的作用，但溶栓治疗出血风险较高。近年来，新型口服抗凝药越来越受到关注。这类药物不仅克服了既往传统抗凝药物使用方法的限制，同时较少与食物、药物发生相互作用，且一般不需要常规监测及调整剂量，这些优点能提高患者的依从性，具有替代传统抗凝药物的潜力[44]。原发性和继发性 UEDVT 患者在没有抗凝禁忌证的情况下均需进行抗凝治疗。

目前，关于 UEDVT 发生机制尚未明确，还有待进一步探讨具体机制及更有效的治疗方法。

REFERENCES

[1] FEINBERG J, NIELSEN E E, JAKOBSEN J C. Thrombolysis for acute upper extremity deep vein thrombosis [J]. Cochrane Database Syst Rev, 2017, 12(12): CD012175. Diu: 10.1002/14651858.cd012175.

[2] KOURY J P, BURKE C T. Endovascular management of acute upper extremity deep venous thrombosis and the use of superior vena cava filters [J]. Semin Interv Radiol, 2011, 28(1): 3-9.

[3] KUCHER N. Deep-vein thrombosis of the upper extremities [J]. N Engl J Med, 2011, 364(9): 861-869.

[4] ENGELBERGER R P, KUCHER N. Management of deep vein thrombosis of the upper extremity [J]. Circulation, 2012, 126(6): 768-773.

[5] LAZO-LANGNER A. Studies in upper extremity deep vein thrombosis: Addressing the knowledge gaps [J]. Res Pract Thromb Haemost, 2019, 3(3): 312-314.

[6] THIYAGARAJAH K, ELLINGWOOD L, ENDRES K, et al. Post-thrombotic syndrome and recurrent thromboembolism in patients with upper extremity deep vein thrombosis: A systematic review and meta-analysis [J]. Thromb Res, 2019, 174: 34-39.

[7] JONES M A, LEE D Y, SEGALL J A, et al. Characterizing resolution of catheter-associated upper extremity deep venous thrombosis [J]. J Vasc Surg, 2010, 51(1): 108-113.

[8] CHOPRA V, ANAND S, HICKNER A, et al. Risk of venous thromboembolism associated with peripherally inserted central catheters: A systematic review and meta-analysis [J]. Lancet, 2013, 382(9889): 311-325.

[9] 王谦. 上肢深静脉血栓形成的诊治进展[J]. 中国微创外科杂志, 2018, 18(10): 931-935.

[10] YANG W J, XIA Z N, WANG X D, et al. Advance of research on immune cells and cytokines in deep vein thrombosis [J]. Chin J Gen Pract(中华全科医学), 2019, 17(11): 1898-1901.

[11] ILLIG K A, DOYLE A J. A comprehensive review of Paget-Schroetter syndrome [J]. J Vasc Surg, 2010, 51(6): 1538-1547.

[12] PERSSON L M, ARNHJORT T, LÄRFARS G, et al. Hemodynamic and morphologic evaluation of sequelae of primary upper extremity deep venous thromboses treated with anticoagulation [J]. J Vasc Surg, 2006, 43(6): 1230-1235.

[13] GLOVICZKI P. Handbook of Venous and Lymphatic Disorders: Guidelines of the American Venous Forum [M]. CRC Press, 2017.

[14] AGENO W, HAAS S, WEITZ J I, et al. Upper extremity DVT versus lower extremity DVT: Perspectives from the GARFIELD-VTE registry [J]. Thromb Haemost, 2019, 119(8): 1365-1372.

[15] BLEKER S M, VAN ES N, VAN GILS L, et al. Clinical course of upper extremity deep vein thrombosis in patients with or without cancer: A systematic review [J]. Thromb Res, 2016, 140(Suppl 1): S81-S88.

[16] GRANT J D, WOLLER S, LEE E, et al. Diagnosis and management of upper extremity deep-vein thrombosis in adults [J]. Thromb Haemost, 2012, 108(12): 1097-1108.

[17] DE KLEIJN, ROBERT J C M F, SCHROPP, LUDO, WESTERINK, JAN, DE BORST, GERT J, PETRI, BART-JEROEN. Timing of thoracic outlet decompression after thrombolysis for primary upper extremity deep venous thrombosis: A systematic review [J]. Ann Vasc Surg, 2020, 66: 654-661.

[18] PORTEOUS M, THACHIL J. When deep vein thrombosis occurs in the upper limb [J]. Br J Hosp Med, 2016, 77(8): 448-453.

[19] WOLLER S C, STEVENS S M, JOHNSON S A, et al. Apixaban for routine management of upper extremity deep venous thrombosis (ARM - DVT): Methods of a prospective single-arm management study [J]. Res Pract Thromb Haemost, 2019, 3(3): 340-348.

[20] KEARON C, AKL E A, ORNELAS J, et al. Antithrombotic therapy for VTE disease: CHEST guideline and expert panel report [J]. Chest, 2016, 149(2): 315-352.

[21] JOFFE H V, KUCHER N, TAPSON V F, et al. Upper-extremity deep vein thrombosis [J]. Circulation, 2004, 110(12): 1605-1611.

[22] MUSTAFA J, ASHER I, STHOEGER Z. Upper extremity deep vein thrombosis: symptoms, diagnosis, and treatment [J]. Isr Med Assoc J, 2018, 20(1): 53-57.

[23] HASEGAWA T, TABATA H, KAGOSHIMA M. A case of upper extremity deep vein thrombosis with long-term patency using pharmaco-mechanical catheter-directed thrombolysis in the acute phase [J]. J Cardiol Cases, 2017, 16(6): 194-198.

[24] SINGH A P. Upper extremity deep vein thrombosis following soft tissue trauma [J]. Acta Orthop Traumatol Turc, 2009, 43(4): 376-378.

[25] PETRAKIS I E, KATSAMOURIS A, KAFASSIS E, et al. Two different therapeutic modalities in the treatment of the upper extremity deep vein thrombosis: Preliminary investigation with 20 case reports [J]. Int J Angiol, 2000, 9(1): 46-50.

[26] PUKACKI F, OSZKINIS G, KRASIŃSKI Z, et al. The importance of excision of the first thoracic rib and accessory cervical rib in the treatment of deep venous thrombosis of the upper extremities [J]. Wiadomosci Lekarskie Warsaw Pol, 1998, 51(11/12): 497-503.

[27] MAHMOUD O, VIKATMAA P, RÄSÄNEN J, et al. Catheter-directed thrombolysis versus pharmacomechanical thrombectomy for upper extremity deep venous thrombosis: A cost-effectiveness analysis [J]. Ann Vasc Surg, 2018, 51: 246-253.

[28] LUNGREN M P, WARD T J, PATEL M N, et al. Endovascular thrombolysis to salvage central venous access in children with catheter-associated upper extremity deep vein thrombosis: Technique and initial results [J]. J Thromb Thrombolysis, 2015, 40(3): 274-279.

[29] RANKE H, MÄRDIAN S, HAAS N P, et al. Thrombosis of the subclavian vein after conservative treatment of a clavicular fracture: A rare complication [J]. Der Unfallchirurg, 2016, 119(3): 255-258.

[30] JENNINGS S L T, MANH K N P, BITA J. Morbidly obese patient on rivaroxaban presents with recurrent upper extremity deep vein thrombosis: A case report [J]. J Pharm Pract, 2020, 33(5): 712-719.

[31] SANCHO-GONZÁLEZ I, BONILLA-HERNÁNDEZ M V, IBAÑEZ-MUÑOZ D, et al. Upper extremity deep vein thrombosis in a triathlete: Again intense endurance exercise as a thrombogenic risk [J]. Am J Emerg Med, 2017, 35(5): 808.e1-808.e3.

[32] CHEN A W Y, ORAII YAZDANI K, CANDILIO L. Upper limb deep vein thrombosis: A case report of an increasingly common condition [J]. J Tehran Heart Cent, 2018, 13(2): 73-75.

[33] KOVACS M J, KAHN S R, RODGER M, et al. A pilot study of central venous catheter survival in cancer patients using low-molecular-weight heparin (dalteparin) and warfarin without catheter removal for the treatment of upper extremity deep vein thrombosis (The Catheter Study) [J]. J Thromb Haemost, 2007, 5(8): 1650-1653.

[34] ROUSSIN A. Effective management of acute deep vein thrombosis: direct oral anticoagulants [J]. Int Angiol, 2015, 34(1): 16-29.

[35] AGENO W, MANTOVANI L G, HAAS S, et al. Safety and effectiveness of oral rivaroxaban versus standard anticoagulation for the treatment of symptomatic deep-vein thrombosis (XALIA): An international, prospective, non-interventional study [J]. Lancet Haematol, 2016, 3(1): e12-e21.

[36] PRINS M H, LENSING A W A, BRIGHTON T A, et al. Oral

rivaroxaban versus enoxaparin with vitamin K antagonist for the treatment of symptomatic venous thromboembolism in patients with cancer (EINSTEIN-DVT and EINSTEIN-PE): A pooled subgroup analysis of two randomised controlled trials [J]. Lancet Haematol, 2014, 1(1): e37-e46.

[37] SCHASTLIVTSEV I, LOBASTOV K, TSAPLIN S, et al. Rivaroxaban in the treatment of upper extremity deep vein thrombosis: A single-center experience and review of the literature [J]. Thromb Res, 2019, 181: 24-28.

[38] DAVIES G A, LAZO-LANGNER A, GANDARA E, et al. A prospective study of Rivaroxaban for central venous catheter associated upper extremity deep vein thrombosis in cancer patients (Catheter 2) [J]. Thromb Res, 2018, 162: 88-92.

[39] KUBISZ P, STANCIAKOVA L, DOBROTOVA M, et al. Apixaban - metabolism, pharmacologic properties and drug interactions [J]. Curr Drug Metab, 2017, 18(7): 609-621.

[40] AGNELLI G, BULLER H R, COHEN A, et al. Oral apixaban for the treatment of acute venous thromboembolism [J]. N Engl J Med, 2013, 369(9): 799-808.

[41] POULAKOS M, WALKER J N, BAIG U, et al. Edoxaban: A direct oral anticoagulant [J]. Am J Health Syst Pharm, 2017, 74(3): 117-129.

[42] TORATANI M, HAYASHI A, NISHIYAMA N, et al. Thrombosis in an internal jugular vein and an upper limb deep vein treated with edoxaban [J]. Intern Med Tokyo Jpn, 2017, 56(9): 1053-1055.

[43] ROKOSH R S, RANGANATH N, YAU P, et al. High prevalence and mortality associated with upper extremity deep venous thrombosis in hospitalized patients at a tertiary care center [J]. Ann Vasc Surg, 2020, 65: 55-65.

[44] WANG H, MAO Y J, WANG C L, et al. Edoxaban for prevention of venous thromboembolism after major orthopedic surgery: A meta-analysis [J]. Chin J Mod Appl Pharm(中国现代应用药学), 2018, 35(10): 1526-1532.

收稿日期：2019-12-18

(本文责编：李艳芳)

http://www.chinjmap.com