康柏西普对比雷珠单抗治疗年龄相关性黄斑变性的 meta 分析

周洁[a]，浦锦宝[a]，徐柏升[b*](浙江省立同德医院，a.药用资源研究中心，b.眼科，杭州 310007)

摘要：目的 通过分析康柏西普和雷珠单抗治疗年龄相关性黄斑变性(age-related macular degeneration，AMD)的相关文献，为临床 AMD 指导用药提供依据。**方法** 通过 Pubmed、The Cochrane Library、Web of Science 及万方科技期刊数据库、中国知网、中国生物医学文献数据库、重庆维普中文科技期刊全文数据库检索有关玻璃体腔注射康柏西普和雷珠单抗的临床随机对照试验文献，并对纳入文献进行风险评估，提取文献中相关指标，采用 RevMan 5.3 软件进行数据分析，应用随机或固定效应模型分析异质性，同时绘制漏斗型图，检测发表偏倚。**结果** 共纳入符合条件文献 15 篇，合计 940 例患者。康柏西普组和雷珠单抗组在黄斑中心凹视网膜厚度(central macular of retinal thickness，CRT)[WMD=–4.78，95%*CI*(–11.63，2.07)，*P*=0.17]和最佳矫正视力(best corrected visual acuity，BCVA)[WMD=–0.02，95%*CI*(–0.03，0.00)，*P*=0.07]方面差异无统计学意义；康柏西普组在脉络膜新生血管(corneal neovascularization，CNV)渗漏面积上优于雷珠单抗组[WMD=–0.98，95%*CI*(–1.22，–0.73)，*P*<0.000 01]，差异有统计学意义。**结论** 康柏西普和雷珠单抗对 AMD 疗效相当，均可改善患眼 BCVA，降低 CRT 以及抑制 CNV 渗漏，此外，康柏西普在控制渗漏面积方面均有一定治疗优势。

关键词：康柏西普；雷珠单抗；年龄相关性黄斑变性；meta 分析

中图分类号：R969.3　　**文献标志码：**B　　**文章编号：**1007-7693(2019)14-1819-07

DOI: 10.13748/j.cnki.issn1007-7693.2019.14.018

引用本文：周洁，浦锦宝，徐柏升. 康柏西普对比雷珠单抗治疗年龄相关性黄斑变性的 meta 分析[J]. 中国现代应用药学，2019, 36(14): 1819-1825.

Conpercept Versus Ranibizumab in the Treatment of Age-related Macular Degeneration: A Meta-analysis

ZHOU Jie[a], PU Jinbao[a], XU Baisheng[b*](*Tongde Hospital of Zhejiang Province, a.Center for Medicinal Resources Research, b.Ophthalmology Department, Hangzhou 310007, China*)

ABSTRACT: OBJECTIVE To provide the basis for clinical guidance of age-related macular degeneration(AMD) drugs, the efficacy of conpercept and ranibizumab against AMD was compared by systematic review. **METHODS** Relevant randomized control trials about conpercept versus ranibizumab were identified by searching electronic databases including Pubmed, The Cochrane Library, Web of Science, Wanfang data, CNKI , CBM and VIP Database. RevMan 5.3 software was used for relevant index data analysis. Random and fixed effect models were employed to evaluate heterogeneity, funnel plots were also used to detect the publication bias. **RESULTS** A total of 15 studies, involving 940 patients were included of meta-analysis. There was no difference of central macular of retinal thickness(CRT)[WMD=–4.78, 95%*CI*(–11.63, 2.07), *P*=0.17], and best corrected visual acuity(BCVA) [WMD=–0.02, 95%*CI*(–0.03, 0.00), *P*=0.07] between the 2 groups, while leakage area of corneal neovascularization (CNV) in conpercept group was better than ranibizumab group[WMD=–0.98, 95%*CI*(–1.22, –0.73), *P*<0.000 01], the difference was significant. **CONCLUSION** Conpercept and ranibizumab have the similar therapeutic effect on AMD. They both can improve BCVA, reduce CRT and inhibit the leakage area of CNV, while conpercept has a certain therapeutic advantage in controlling the leakage area of CNV.

KEYWORDS: conpercept; ranibizumab; age-related macular degeneration; meta-analysis

年龄相关性黄斑变性(age-related macular degeneration，AMD)又称老年性黄斑变性，为黄斑区结构衰老改变。该病与年龄相关，年龄越大，患病率越高。随着世界人口的老龄化趋势，该病患病率也逐年上升，目前已为三大常见致盲原因之一[1]，严重影响患者的生活质量，发病机制尚未明确。一般认为在年龄以及血流动力学改变[2]影响下，视网膜色素上皮细胞(retinal pigment epithelium，RPE)对视细胞外节盘膜吞噬能力下降，未被完全吞噬的盘膜残余小体潴留导致

基金项目：浙江省中医药科技计划项目(2018ZQ007)；浙江省医药卫生科技科研基金项目(2018KY033)；浙江省科技计划项目(2017C02040)

作者简介：周洁，女，硕士，助理研究员　Tel: (0571)88849079　E-mail: kenzei@163.com　*__通信作者：__徐柏升，男，硕士，医师　Tel: (0571)89972368　E-mail: woxubaisheng@163.com

Branch 膜结构破坏，随后脉络膜新生血管(corneal neovascularization，CNV)通过破裂的 Bruch 膜，进入 RPE 及视网膜神经上皮细胞中，引起 CNV 血管化，导致局部发生渗漏、出血，进而引起色素上皮和神经上皮脱离，主要表现为 RPE 色素沉着，导致视力减退甚至失明。由此可见，CNV 形成是本病发生最主要的病理基础，抑制新生血管成为治疗该病的重点[3]。

以往对于 AMD 多采取光动力疗法、激光光凝或者糖皮质激素注射疗法[4]，但是由于病情复杂，手术风险较高，近十年来抗血管内皮生长因子(vascular endothelial growth factor，VEGF)药物玻璃体腔注射成为研究的热点，该药物能够靶向抑制新生血管的形成从而达到治疗 AMD 的效果。目前在我国用于治疗该类眼病的抗 VEGF 药物主要是雷珠单抗及康柏西普 2 种药物，其中雷珠单抗是 AMD 最主要的抗新生血管形成药物之一，该药经过大样本、多中心、双盲、随机对照等临床试验研究证明，能够显著改善 AMD 患者视觉质量，但是价格昂贵、患者需要多次治疗，因此承担的经济负担较重。

康柏西普是我国自主研发的新一代抗 VEGF 重组融合蛋白，该药物已于 2013 年 12 月获得国家药品监督管理局批准用于 AMD 的治疗[5]，给药途径为玻璃体腔注射。其价格较进口药物雷珠单抗便宜一半，但由于康柏西普应用于临床不久，相关的临床研究较少，且查阅文献发现雷珠单抗和康柏西普治疗 AMD 对比研究少有报告。本研究通过对比康柏西普与雷珠单抗治疗 AMD 的疗效，增大样本数量，以获得更真实、可靠的结果，以期进一步明确康柏西普对 AMD 的临床疗效，为 AMD 临床用药提供参考。

1 资料与方法

1.1 纳入与排除标准

1.1.1 纳入标准 ①研究类型：公开发表的随机对照临床试验资料，选取文献语言限中、英文；②研究对象：临床检查确诊 AMD 患者，且荧光素眼底血管造影术(fluorescein fundus angiography，FFA)只有黄斑区高荧光渗漏，光学相干断层扫描(optical coherence tomography，OCT)确认患者黄斑区存在 CNV 渗漏面积，伴随视力低下；③干预措施：试验组应用康柏西普治疗、对照组应用雷珠单抗治疗；④结局指标：ADM 患者分别经过 2 种干预治疗前后患眼的最佳矫正视力(best corrected visual acuity，BCVA)(用最小分辨视角的对数值 logMAR 表示)、黄斑中心凹视网膜厚度(central macular of retinal thickness，CRT)和 CNV 渗漏面积等。

1.1.2 排除标准 ①不符合诊断标准的文献；②同时患有糖尿病、高血压等全身疾病的患者；③已进行过眼底激光及玻璃体切除手术的患者；④AMD 患者同时患有其他视网膜相关疾病；⑤没有将试验对象进行随机分组；⑥未设对照组的试验；⑦康柏西普或雷珠单抗与其他药物综合应用未单独设其他药物对照组的试验；⑧文献中统计数值型指标时未采用平均值及标准差的数据或数据无法提取或合并的文献；⑨重复发表的文献。

1.2 文献检索

通过计算机检索以下数据库：英文数据库 PubMed、The Cochrane library、Web of Science，中文数据库万方科技期刊数据库、中国知网、中国生物医学文献数据库、重庆维普中文科技期刊全文数据库，检索时限均为各数据库建库至 2018 年 10 月，同时追溯纳入研究文献中的参考文献。中英文检索词见表 1。

1.3 资料提取与质量评价

文献检索、筛选和数据质量分析由不同研究者独立进行检索后互相核对，如遇分歧由第 3 方裁定，将初步检索得到的文献导入 EndnoteX7 软件中进行查重。然后逐篇阅读文题和摘要，排除非试验性研究，再进一步阅读全文内容，依据“1.1.1”纳入标准对文献的研究设计、纳入患者、干预措施及结局指标进行分析纳入。针对纳入的研究采用 RevMan 5.3 软件进行风险性评估。

1.4 统计分析

采用 RevMan 5.3 软件对纳入分析的文献进行 meta 分析。对于各研究结果间异质性无统计学意义的(I^2<50%)，采用固定效应模型进行数据合并、计算；异质性有统计学意义的(I^2≥50%)，采用随机效应模型进行数据合并、计算。后以漏斗图分析是否存在潜在的发表偏倚。连续型变量采用权重均数差值(weighted mean difference，WMD)及其 95%可信区间(confidence interval，*CI*)。

表 1 中英文文献检索词

Tab. 1 Retrieval terms of Chinese and English literatures

中文关键词	中文同义词	英文主题词	英文款目词
“年龄相关性黄斑变性”	“老年性黄斑变性”	“Macular Degeneration” MeSH ID: D008268	“Degeneration, Macular” or “Degenerations, Macular” or “Macular Degenerations” or “Age-Related Maculopathies” or “Age Related Maculopathies” or “Macular Degeneration, Age-Related” or “Macular Dystrophy” or “Dystrophies, Macular” or “Dystrophy, Macular” or “Macular Dystrophies” or “Maculopathies, Age-Related” or “Maculopathies, Age Related” or “Maculopathy, Age-Related” or “Maculopathy, Age Related” or “Age-Related Macular Degeneration” or “Age Related Macular Degeneration” or “Age-Related Macular Degenerations” or “Degeneration, Age-Related Macular” or “Degenerations, Age-Related Macular” or “Macular Degenerations, Age-Related” or “Age-Related Maculopathy” or “Age Related Maculopathy”
“雷珠单抗”		“Ranibizumab” MeSH ID: D000069579	“RhuFab V2” or “V2, RhuFab” or “Lucentis”
“康柏西普”	“KH902”	“KH902 fusion protein ” MeSH ID: C527363	“conpercept”
“随机对照”		“Randomized Controlled Trials” MeSH ID: D016032	“Clinical Trials, Randomized” or “Trials, Randomized Clinical” or “Controlled Clinical Trials, Randomized”

2 结果

2.1 纳入研究基本信息

在上述数据库中键入检索词去重后共检索到文献 48 篇，其中中文文献 45 篇，英文 3 篇，经阅读摘要及全文后逐层进行筛选，最终有 15 篇文献纳入研究，文献筛选流程见图 1，文献基本信息见表 2。

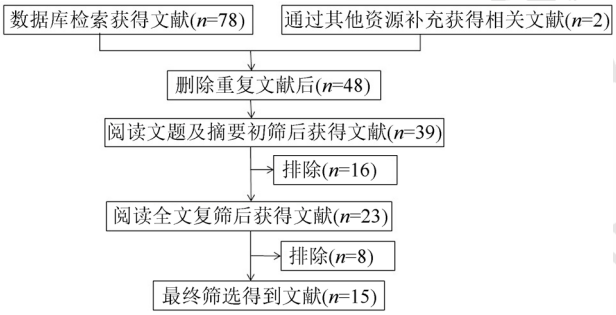

图 1 文献筛选流程及结果

Fig. 1 Literature screening process and results

2.2 纳入文献风险性评估

参照“Cochrane Handbook for Systematic Reviews of Interventions”对纳入分析的文献进行风险性评估，RevMan 5.3 软件评估结果见图 2。低偏倚的百分比占绝大多数，表明本研究纳入的文献在较大程度上排除了非盲法及低质量研究。

2.3 CRT

8 项文献[6-7,9,11-12,16,18,19]报道了康柏西普和雷珠单抗治疗后 CRT 变化水平，各研究间无统计学异质性(P=0.65，I^2=0%)，采用固定效应模型进行分析，见图 3。Meta 分析结果显示，2 组比较差异无统计学意义[WMD=–4.78，95%CI(–11.63，2.07)，P=0.17]，表明在改善 CRT 方面，康柏西普与雷珠单抗疗效差异不显著。

2.4 BCVA

10 项研究[6-7,11-12,14-19]报道了玻璃体腔注射康柏西普和雷珠单抗治疗后 BCVA 变化水平，各研究间无统计学异质性(P=0.66，I^2=0%)，采用固定效应模型进行分析，见图 4。Meta 分析结果显示，2 组比较差异无统计学意义[WMD=–0.02，95%CI(–0.03，0.00)，P=0.07]。表明玻璃体腔注射康柏西普治疗 AMD 可以改善患者的视力水平，效果与雷珠单抗无差异。

2.5 CNV 渗漏面积

3 项研究[8,15,18]报道了玻璃体腔注射康柏西普和雷珠单抗治疗后 CNV 渗漏，各研究间无统计学异质性(P=0.27，I^2=24%)，采用固定效应模型进行分析，见图 5。Meta 分析结果显示，2 组比较差异有统计学意义 WMD=–0.98，95%CI(–1.22，–0.73)，P<0.000 01。表明在控制 CNV 渗漏面积方面，康柏西普干预优于雷珠单抗，值得推广和应用。

2.6 敏感性分析与发表偏倚分析

在 RevMan 5.3 软件中通过逐一剔除单项研究的方法观察该研究对合并效应量的影响，进行敏感性分析。如对 CRT 指标进行敏感性分析，剔除权重大的研究和权重小的研究重新进行 meta 分析。结果显示，剔除后的[WMD=0.36，95%CI(–8.84，9.56)，P=0.94]，与未剔除前的[WMD=–4.78，95%CI(–11.63，2.07)，P=0.17]，结论一致，证明其结果较为稳定。对 BCVA 指标进行敏感性分析，剔除后的[WMD=–0.01，95%CI

表 2 纳入研究文献基本信息

Tab. 2 General information of including literature studies

第一作者及发表时间	组别	例数/例	年龄/岁	治疗时间	干预措施(均为玻璃体腔注射)	检测指标
蔡锡安 2016[6]	C 组	30	54~86	3 个月	0.05 mg	BCVA、CRT
	R 组	30	54~86		0.05 mg	
李磊 2018[7]	C 组	20	56~77	3 个月	0.05 mL	BCVA、CRT
	R 组	20	56~77		0.05 mL	
刘荣 2015[8]	C 组	30	65.5±8.1	3 个月	0.05 mL	BCVA、CRT、CNV 渗漏面积
	R 组	30	65.2±8.3		1.5 mg	
刘志楠 2016[9]	R 组	20	56~85	3 个月	0.5 mg	BCVA、CRT
	C 组	20	57~86		0.5 mg	
刘七平 2016[10]	R 组	40	51.2±3.7	3 个月	0.05 mL	PVEP 、FERG、FVEP
	C 组	40	51.9±3.6		0.05 mL	
吕鹏 2016[11]	C 组	42	62.7±5.3	3 个月	0.05 mL	CRT、BCVA
	R 组	42	62.1±4.9		0.05 ml	
牛静宜 2016[12]	C 组	20	69.5±7.3	3 个月	0.1 mL	BCVA、CRT
	R 组	20	69.4±7.1		0.1 mL	
申战省 2017[13]	C 组	52	62.4±3.4	6 个月	0.05 mL (0.5 mg)	BCVA、CRT
	R 组	51	63.1±2.9		0.05 mL (0.5 mg)	
王恕飞 2017 [14]	C 组	38	52~75	6 个月	0.05 mL	BCVA、CRT
	R 组	38	52~75		0.05 mL	
张海霞 2016[15]	R 组	25	69.03±7.01	3 个月	0.05 mg	BCVA、血清 VEGF 水平、CNV 渗漏面积
	C 组	25	68.79±7.21		0.05 mL	
张丽丽 2017[16]	R 组	20	69.2±7.3	3 个月	0.05 mL(0.5 mg)	BCVA、CMT
	C 组	20	66.4±7.5		0.05 mL(0.5 mg)	
周莉 2018[17]	R 组	42	63. 09±8. 31	3 个月	0.1 mL(1 mg)	BCVA、CRT、眼压
	C 组	42	63. 24±8. 56		0.05 mL(0.5 mg)	
张志琴 2017[18]	C 组	49	68.02±7.05	6 个月	0.05mL(0.5 mg)	BCVA、CRT、CNV 渗漏面积
	R 组	49	67.89±7.1		0.05 mL(0.5 mg)	
郑明微 2017[19]	C 组	42	65.34±2.29	3 个月	0.05 mL(0.5 mg)	BCVA、CRT
	R 组	43	65.13±2.27		0.05 mL(0.5 mg)	

注： C 组–康柏西普组；R 组–雷珠单抗组；BCVA–最佳矫正视力；CRT–黄斑中心凹视网膜厚度；CNV–脉络膜新生血管；PVEP–图形视觉诱发电位；FERG–闪光视网膜电图；FVEP–闪光视觉诱发电位。

Note: C group–conpercept group; R group–ranibizumab group; BCVA–best corrected visual acuity; CRT–central retinal thickness; CNV–corneal neovascularization; PVEP–pattern-Visual evokedpotential; FERG–flash-Electroretinogram; FVEP–flash-Visual evoked potential.

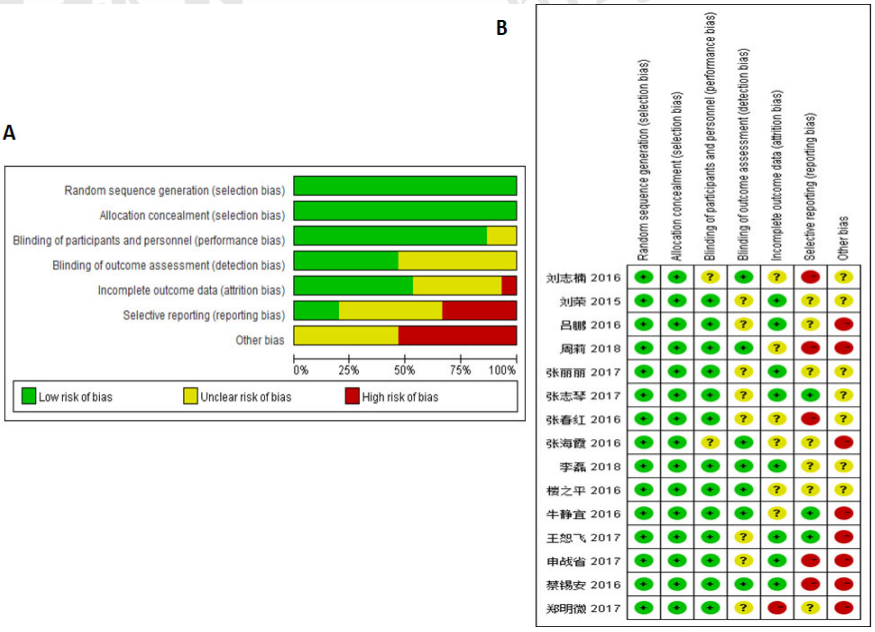

图 2 风险评估表

A–所有纳入文献风险偏倚的百分比评估；B–各文献详细偏倚值。

Fig. 2 Risk of bias graph

A–each “risk of bias” item presented as percentages across all included studies; B–the detailed risk of bias values for each article.

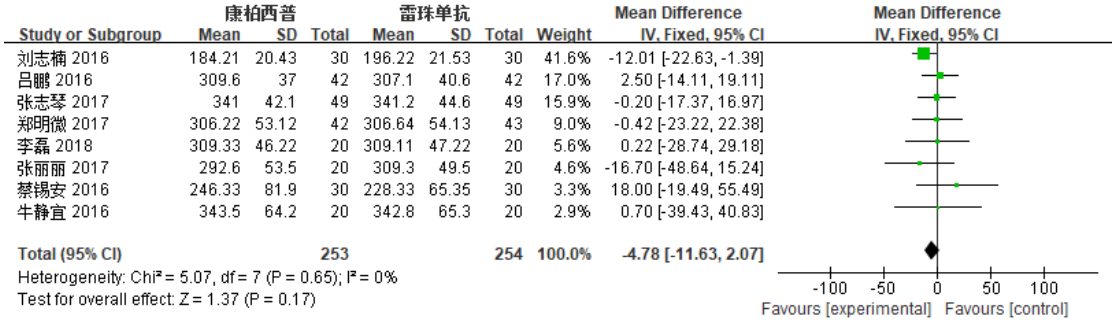

图 3 康柏西普和雷珠单抗 CRT 指标比较的 meta 分析森林图

Fig. 3 Forest plot of meta-analysis of conpercept vesus ranibizumab on CRT

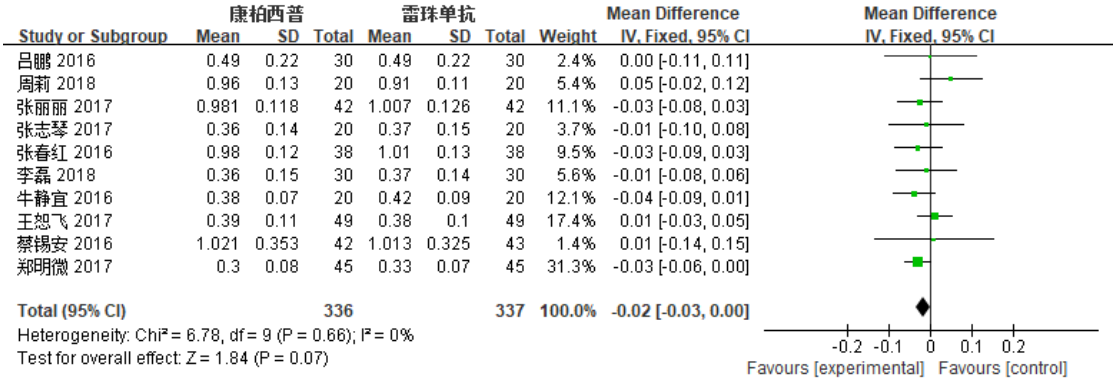

图 4 康柏西普和雷珠单抗 BCVA 指标比较的 meta 分析森林图

Fig. 4 Forest plot of meta-analysis of conpercept vesus ranibizumab on BCVA

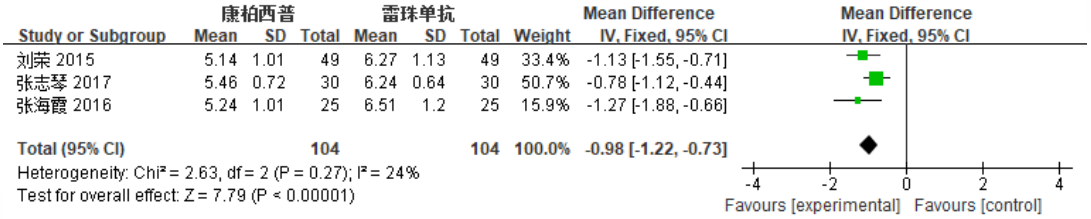

图 5 康柏西普和雷珠单抗 CNV 渗漏面积指标比较的 meta 分析森林图

Fig. 5 Forest plot of meta-analysis of conpercept vesus ranibizumab on leakage area of CNV

(–0.03，0.01)，P=0.33]，与未剔除前的[WMD=–0.02，95%CI(–0.03，0.00)，P=0.07]，结论一致，对 CNV 渗漏面积指标进行敏感性分析，剔除后[WMD=–1.18，95%CI(–1.52，0.83)，P<0.000 01]，与未剔除前的[WMD=–0.98，95%CI(–1.22，–0.73)，P<0.000 01]，结论一致。以上敏感性分析的结果均提示，meta 分析结果稳定性较好。以 CRT 指标绘制漏斗图，纳入研究基本在 95% CI 线内，左右基本对称且呈倒漏斗状，提示纳入研究的发表性偏倚较小，见图 6。

3 讨论

根据相关调查资料显示，我国 52~64 岁年龄 AMD 发病率约为 1.6%，75 岁以上老年人群发病率达到 28%左右[20]。AMD 严重影响老年人的生活质量，是严重的社会公共卫生问题。

AMD 临床上最为显著的病理变化是 CNV 的形成。在形成新生血管的过程中，VEGF 是目前已知最有效的促进因子之一。VEGF 家族已发现有 6 个异构体[10]，分别表达在淋巴管内皮和血管内皮细胞，与相应受体结合后刺激上述 2 种细胞有丝分裂，促进新生血管及淋巴管的形成。

此外文献报道关于 AMD 发病机制还包括以下几点：①视网膜血管内皮细胞老化。RPE 中溶酶体系统中酶的活性发生年龄相关性改变，导致脂褐质由于无法被溶酶体吞噬而积聚，从而引起 RPE 变性和细胞凋亡。②循环障碍。Friedman[21]提出 AMD 黄斑部脉络膜毛细血管变窄，使脉络膜血管阻力增加；血流下降，导致 RPE 灌注不足。③光损害与氧化损害。Owsley 等[22]提出视杆细胞易感学说，AMD 患者早期由于光损害导致后极部

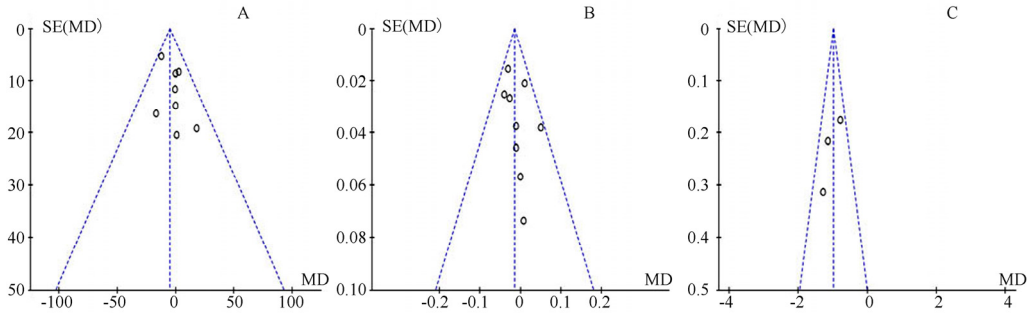

图 6 敏感性分析漏斗图

A–CRT；B–BCVA；C–CNV 渗漏面积。

Fig. 6 Funnel plot

A–CRT; B–BCVA; C–leakage area of CNV index.

视杆细胞和视锥细胞对明、暗视的敏感度降低，而氧化损害(包括感染、局部氧压增加、空气污染、吸烟等因素)则引起 RPE-Bruch 膜脉络膜复合体病理改变。④炎症反应。C 反应蛋白是全身性炎性反应的标记，大量研究表明[23]C 反应蛋白水平升高，单核细胞表达上升并伴有大量肿瘤坏死因子是患者发生 AMD 的因素之一，激活的巨噬细胞和其他炎症细胞会释放细胞素，损害 RPE 并降解 Bruch 膜，诱导 CNV 形成[24-25]。本研究从 CRT、BCVA、CNV 渗漏面积 3 个方面分别对比康柏西普与雷珠单抗治疗 AMD 的疗效，共纳入符合条件文献 15 篇，合计 940 例患者。Meta 分析结果显示，2 组患者眼用药干预后，康柏西普在 BCVA、CRT 上与雷珠单抗无显著性差异，但是在 CNV 渗漏面积方面优于雷珠单抗，差异有统计学意义。此外，刘七平[10]通过检测图形视觉诱发电位、闪光视网膜电图、闪光视觉诱发电位等视觉电生理功能来比较康柏西普和雷珠单抗的疗效，发现这 2 种药在短期内对患者视觉电生理功能的改善程度基本相近。

综上所述，AMD 采用康柏西普眼用注射液治疗可以改善黄斑中心视网膜厚度情况，可提高患者的裸眼视力。且在 CNV 渗漏面积方面采用康柏西普眼用注射液较雷珠单抗治疗具有一定的优势，此外，康柏西普较雷珠单抗价格低，可以减轻患者经济负担，值得推广。

随着使用抗 VEGF 药物治疗 AMD 的普及，该类药物的安全性也同样引起了关注。临床上报道雷珠单抗及康柏西普治疗 AMD 的不良反应主要包括眼痛、眼内压升高、注射部位出血、医源性白内障等[26]。此外，由于 AMD 患者眼部新生血管形成导致血-视网膜屏障破坏，使玻璃体腔注射的抗 VEGF 药物进入全身血循环。关于此类药物引发的眼外不良反应报道主要包括：①心血管系统，如增加高血压[27]，血管栓塞[28]等并发症的概率；②胃肠道不良反应，主要有恶心、胃肠道出血、胃肠道紊乱，其中胃肠道出血是最常见的非眼内出血性不良反应[29]；③泌尿系统，抗 VEGF 药物静脉用药会导致肾脏并发症已得到广泛认识，且有研究认为抗 VEGF 药物引起高血压是由肾脏损伤导致[30]，因此，对肾脏疾病患者在使用抗 VEGF 药物眼内注射前后应密切监测肾功能。

本研究尚存在一定局限性：①搜索获得文献中有部分因统计数据采用有效率或中位数，无法换算成 $\bar{x} \pm s$，对该类文献未纳入最终分析，影响最终数据样本量；②纳入研究存在其他混杂因素：如 AMD 病程、注药时间及次数等，由于文献尚未明确说明，可能对最终数据有一定影响；③纳入研究的 AMD 患者例数依然有限。针对上述问题，本研究后续仍需进行多中心、高质量的大样本长期观察随访验证。

REFERENCES

[1] CASTEN R J, ROVNER B W. Update on depression and age-related macular degeneration [J]. Curr Opin Ophthalmol, 2013, 24(3): 239-243.

[2] MCHARG S, CLARK S J, DAY A J, et al. Age-related macular degeneration and the role of the complement system [J]. Mol Immunol, 2015, 67(1): 43-50.

[3] CIULLA T A, ROSENFELD P J. Antivascular endothelial growth factor therapy for neovascular age-related macular degeneration [J]. Curr Opin Ophthalmol, 2009, 20(3): 158-165.

[4] YEOH J, SIMS J, GUYMER R H. A review of drug options in age-related macular degeneration therapy and potential new agents [J]. Expert Opin Pharmacother, 2006, 7(17): 2355-2368.

[5] CUI C M, LU H. Clinical observations on the use of new anti-VEGF drug, conbercept, in age-related macular degeneration therapy: a meta-analysis [J]. Clin Interv Aging, 2017(13): 51-62.
[6] CAI X A, PENG H. Efficacy of two anti-VEGF drugs for age-related macular degeneration [J]. Int Eye Sci(国际眼科杂志), 2016, 16(8): 1501-1503.
[7] LI L, LI L, MA X Y, et al. Clinical effect of conbercept and rezumumab in the treatment of wet age-related macular degeneration [J]. Chin Community Dr(中国社区医师), 2018, 34(9): 14-15.
[8] LIU R, LIU C M, LI N, et al. Effect of conbercept ophthalmic injection on peripheral blood vascular endothelial growth factor, intraocular pressure and visual acuity in patients with age related macular degeneration [J]. Chin J Biochem Pharm(中国生化药物杂志), 2015, 35(8): 104-106.
[9] LIU Z N, SUN X H. Clinical efficacy of Compaq eye injection in treatment of age-related macular degeneration [J]. World Clin Med(世界临床医学), 2016, 10(19): 120-121.
[10] LIU Q P. The preliminary Study of visual electrophysiological changes between conbercept and ranibizumab in the treatment of wet age-related macular degeneration [D]. Wenzhou: Wenzhou Medical College(温州医科大学), 2016.
[11] LV P, XU H, WANG Q, et al. Clinical efficacy of Compaq and rezumab in the treatment of wet age-related macular degeneration [J]. J Commun Med(社区医学杂志), 2016, 14(17): 30-31.
[12] FAN Q, ZHANG M. Comparison of efficacy between Ranibizumab and Conbercept for wet age-related macular degeneration [J]. Int Eye Sci(国际眼科杂志), 2018, 18(8): 1451-1453
[13] SHEN Z S, CHEN M P. The contrast observation of the vitreous cavity injection of Combercept or Ranibizumab to treat wet age-related macular degeneration [J]. Chin J Pract Ophthal(中国实用眼科杂志), 2017, 35(6): 563-565.
[14] WANG S F. Clinical efficacy of Compaq and rezumab in the treatment of wet age-related macular degeneration [J]. China Health Care Nutr(中国保健营养), 2017, 27(13): 192-193.
[15] ZHANG H X, ZHAO N N. Effect of conbercept and lucentis on serum CRP, VEGF and CMT, CNV, IOP in age-related macular degeneration [J]. Chin J Biochem Pharm(中国生化药物杂志), 2016, 36(10): 134-136.
[16] 张丽丽. 康柏西普和雷珠单抗治疗渗出性年龄相关性黄斑变性的疗效分析[J]. 长治医学院学报, 2017, 31(3): 209-212.
[17] ZHOU L, ZHOU Z, WEI X D, et al. Efficacy and safety of intravitreal injection of conbercept in patients with exudative age-related macular degeneration [J]. Pract Geriatrics(实用老年医学), 2018, 32(2): 144-150.
[18] ZHANG Z Q, BAI B Y. Curative effect of different drugs in treatment of senile wet macular degeneration [J]. Int Eye Sci(国际眼科杂志), 2017, 17(6): 1123-1126.
[19] ZHENG M W. Effect comparative observation of conbercept and ranibizumab in the treatment of age-related macular degeneration [J]. J Math Med (数理医药学杂志), 2017, 30(2): 228-230
[20] ZHAO C H, LIU Q H, CAO E B, et al. Clinical study on ranibizumab and conbercept in the treatment of patients with age-related macular degeneration [J]. Prog Mod Biomed(现代生物医学进展), 2017, 17(10): 1889-1891.
[21] FRIEDMAN E. Update of the vascular model of AMD [J]. Br J Ophthalmol, 2004, 88(2): 161-163.
[22] OWSLEY C, JACKSON G R, CIDECIYAN A V, et al. Psychophysical evidence for rod vulnerability in age-related macular degeneration [J]. Invest Ophthalmol Vis Sci, 2000, 41(1): 267-273.
[23] COUSINS S W, ESPINOSA-HEIDMANN D G, CSAKY K G. Monocyte activation in patients with age-related macular degeneration: a biomarker of risk for choroidal neovascularization? [J]. Arch Ophthalmol, 2004, 122(7): 1013-1018.
[24] KAUPPINEN A, PATERNO J J, BLASIAK J, et al. Inflammation and its role in age-related macular degeneration [J]. Cell Mol Life Sci, 2016, 73(9): 1765-1786.
[25] KNICKELBEIN J E, CHAN C C, SEN H N, et al. Inflammatory mechanisms of age-related macular degeneration [J]. Int Ophthalmol Clin, 2015, 55(3): 63-78.
[26] YANG J, CHEN X. Clinical efficacy and safety of Kangbusipu combined with leazu monoclonal antibody in the treatment of diabetic macular degeneration [J]. Chin J Biochem Pharm(中国生化药学杂志), 2017(4): 394-396.
[27] PAGLIARINI S, BEATTY S, LIPKOVA B, et al. A 2-year, phase IV, multicentre, observational study of ranibizumab 0. 5 mg in patients with neovascular age-related macular degeneration in routine clinical practice: the EPICOHORT study [J]. J Ophthalmol, 2014(2014): 857148.
[28] VAN DER REIS M I, LA HEIJ E C, DE JONG-HESSE Y, et al. A systematic review of the adverse events of intravitreal anti-vascular endothelial growth factor injections [J]. Retina (Philadelphia, Pa), 2011, 31(8): 1449-1469.
[29] ABRAHAM P, YUE H, WILSON L. Randomized, double-masked, shamcontrooed trail of ranibizumab for neovascular age-related macular degeneration: PIER study year 2 [J]. Am J Ophthalmol, 2010, 150(3): 315- 324.
[30] GEORGALAS I, PAPACONSTANTINOUS D, PAPADOPOULOS K, et al. Renal injury following intravitreal anti-VEGF administration in diabetic patients with proliferative diabetic retinopathy and chonic kidney disease-a possible side effect? [J]. Curr Drug Safety, 2014, 9(2): 156-158.

收稿日期：2018-10-17
(本文责编：曹粤锋)