中药复方 JEYS 对小鼠急性肝损伤的保护作用

胡勇[a]，李淑芳[a*]，刘迪成[b](贵阳医学院，a.药理学教研室，b.生理学教研室，贵阳 550004)

摘要：目的 观察中药复方 JEYS(TCCJEYS)的保肝作用及作用机制。**方法** 建立 *D*-半乳糖胺(*D*-GalN)诱导的小鼠急性肝损伤模型，观察 TCCJEYS 的保肝作用及作用机制。**结果** TCCJEYS 能够显著降低肝脏指数(LI)、谷丙转氨酶(ALT)、谷草转氨酶(AST)活力和丙二醛(MDA)含量，显著升高超氧化物歧化酶(SOD)和谷胱甘肽过氧化物酶(GSH-Px)的活力，促进肝组织中 B 细胞淋巴瘤/白血病-2(Bcl-2)蛋白的表达和抑制自杀相关因子(Fas)蛋白的表达，HE 染色也显示 TCCJEYS 组病变程度比模型组轻。**结论** TCCJEYS 对 *D*-GalN 诱导的小鼠急性肝损伤具有保护作用。

关键词：中药复方 JEYS；急性肝损伤；保肝

中图分类号：R285.5 **文献标志码：**A **文章编号：**1007-7693(2011)10-0899-05

Protective Effect of Traditional Chinese Compound JEYS on Acute Hepatic Injury in Mice

HU Yong[a], LI Shufang[a*], LIU Dicheng[b](*Guiyang Medical College, a.Department of Pharmacology, b.Department of Physiology, Guiyang 550004, China*)

ABSTRACT: OBJECTIVE To observe hepatoprotective effect and mechanism of TCCJEYS. **METHODS** The acute hepatic injury model was induced by *D*-GalN in order to observe hepatoprotective effect and mechanism of TCCJEYS. **RESULTS** Liver index(LI), the levels of alanine aminotransferase (ALT) and aspartate aminotransferase (AST) in serum and malondialdehyde (MDA) in liver tissue homogenate were significantly reduced by TCCJEYS on acute hepatic injury in mice. The levels of superoxide dismutase (SOD) and glutathione peroxidase (GSH-Px) in liver tissue homogenate were significantly increased. Meanwhile, the expression of B cell lymphoma/lewkmia-2 (Bcl-2) protein in liver tissue was improved, whereas the expression of factor associated suicide (Fas) protein in liver tissue was inhibited by TCCJEYS. HE dyeing also showed that TCCJEYS could improve pathological lesion. **CONCLUSION** TCCJEYS has protective effect on acute hepatic injury in mice induced by *D*-GalN.

KEY WORDS: traditional Chinese compound JEYS; acute hepatic injury; hepatoprotective effect

中药复方JEYS(TCCJEYS)主要由结石草，鹅不食草、延胡索和五味子等组成，结石草为紫葳科植物毛子草*Incavillea arguta* (Royle) Royle的干燥全草，主要功能是溶石、排石和消炎镇痛[1]；鹅不食草为菊科植物鹅不食草*Centipeda minima* (L.) A.Br. et Aschers.的干燥全草，有镇咳、祛痰、平喘、抗炎等作用[2]；延胡索为罂粟科植物延胡索*Corydalis yanhusuo* W.T.Wang的干燥块茎，有活血散瘀和理气止痛的功效[3]；五味子为木兰科植物五味子*Schisandra chiesis*(Turcz.)Baill.的干燥成熟果实，有抗病毒、保肝和抗衰老等作用[4]。贵州省中国科学院天然产物化学重点实验室按颗粒剂制备工艺将其制备成复方制剂，旨在研发出一个治疗胆囊炎和胆结石的新药。前期研究结果表明TCCJEYS有体外溶石和利胆作用[5]，已经显示出了良好的开发前景。肝胆相为表里，关系密切，胆病可以从肝论治；朱培庭教授根据此理论指导临床用药，已经取得了较好的疗效[6]。本实验拟建立*D*-半乳糖胺(*D*-GalN)诱导的小鼠急性肝损伤模型，观察TCCJEYS对其保护作用，并初步探讨其作用机理，为其开发应用提供实验依据。

1 材料与方法

1.1 材料与仪器

1.1.1 药品与试剂 TCCJEYS(由结石草、鹅不食草、延胡索和五味子等几味中药组成，按颗粒剂制备工艺制备，由贵州省中国科学院天然产物化学重点实验室提供)；*D*-GalN(上海化学试剂厂，批号：051026，分析纯)；护肝片(江苏苏中海欣制药有限公司，批号：219050402，规格：0.35 g)；丙二醛(MDA)试剂盒、超氯化物歧化酶(SOD)试剂盒、谷丙转氨酶(ALT)试剂盒、谷草转氨酶(AST)试剂盒、谷胱甘酞过氧化物酶(GSH-Px)试剂盒(南京建成生物工程研究所)；Bcl-2试剂盒和Fas试剂盒(武汉博士德生物工程有限公司)。

作者简介：胡勇，男，博士生，讲师 Tel: (0851)6908908 E-mail: gyhuyong@yahoo.cn *通信作者：李淑芳，女，教授 Tel: (0851)6908628 E-mail: lishufang@gmc.edu.cn

1.1.2 实验动物　清洁级昆明种小鼠，体重(20±2)g，♀♂各半，由贵阳医学院实验动物中心提供，实验动物合格证号：SCXK(黔)2008-0001。

1.1.3 仪器　CK40-SL倒置显微镜(日本奥林巴斯公司)；Motic Images Advanced 3.2图像采集系统(成都泰盟科技有限公司)；MD-100型半自动生化分析仪(美国MD公司)；MQX200酶标仪(美国BIO-TEK公司)。

1.2 方法

1.2.1 小鼠急性肝损伤模型的建立及给药[7]　60只小鼠随机分为5组，即对照组、模型组、TCCJEYS低剂量组(0.5 g·kg^{-1})、TCCJEYS高剂量组(1.0 g·kg^{-1})和阳性对照组(护肝片0.6 g·kg^{-1})。每天灌胃给药1次，连续给药7 d，对照组和模型组给予等量生理盐水，于末次给药后30 min，模型组、TCCJEYS低、高剂量组和阳性对照组均按0.65 g·kg^{-1} 灌胃给予*D*-GlaN生理盐水溶液，对照组给予等量的生理盐水。禁食不禁水，24 h后，动物称重后处死。

1.2.2 血清转氨酶检测　摘除眼球取血，常温2 500 r·min^{-1}离心10 min，分离上清液。按试剂盒操作步骤，用MD-100型半自动生化分析仪检测血清中ALT和AST的活性。

1.2.3 肝脏指数(liver index，LI)　取肝脏称重，按如下公式进行计算：$LI=\frac{肝脏重(g)}{体重(g)}\times 100\%$。

1.2.4 肝组织匀浆生化指标的检测　称取肝左叶(0.5±0.1)g，在冰冷的生理盐水中漂洗，滤纸拭干；然后以冰冷的生理盐水用组织匀浆器制成10%的肝组织匀浆；所得匀浆液于4 ℃，3 500 r·min^{-1}离心15 min，取上清液。按试剂盒操作步骤，使用酶标仪测定MDA、SOD和GSH-Px的吸光度(*A*)值。所得*A*值经试剂盒提供的换算公式计算得相应的含量和活力。

1.2.5 病理学形态观察　切取小鼠肝右叶部位大致相同的一小块肝组织，10%福尔马林固定48 h，石蜡包埋。4 μm切片，常规脱蜡后苏木素-伊红染色(HE染色)，光学显微镜下观察肝组织的病理学形态改变。

1.2.6 免疫组化　取“1.2.5”项下固定包埋的肝组织，用APES处理后的玻片4 μm常规切片，按试剂盒操作说明操作，用SABC法检测Fas和Bcl-2在肝组织内的表达。采用Motic Images Advanced 3.2图像采集系统进行分析，每张切片随机选取5个视野(400倍)计数阳性细胞数，然后计算阳性细胞数占总细胞数的百分比。

1.2.7 数据处理　实验结果以$\bar{x}\pm s$表示，用SPSS11.0统计学软件进行分析，两组之间采用*t*检验比较，*P*<0.05表示差异有统计学意义。

2 结果

2.1 LI结果

与对照组比较，模型组的LI显著升高(*P*<0.01)；与模型组比较，TCCJEYS低、高剂量组和阳性对照组均可以显著降低LI(*P*<0.01)。结果见表1。

表 1 TCCJEYS对*D*-GlaN急性肝损伤小鼠LI的影响(n=12，$\bar{x}\pm s$)

Tab 1 Effect of TCCJEYS on LI of acute liver-injuried mice induced by *D*-GlaN(n=12，$\bar{x}\pm s$)

组别	剂量/g·kg^{-1}	肝脏重/g	体重/g	肝脏指数/×10^{-2}
对照组	–	0.96±0.07	20.67±1.15	4.65±0.40
模型组	–	1.13±0.15	20.67±1.56	5.45±0.38$^{1)}$
TCCJEYS低剂量组	0.5	1.04±0.08	20.50±0.80	5.06±0.24$^{2)}$
TCCJEYS高剂量组	1.0	1.00±0.13	20.17±1.40	4.94±0.39$^{2)}$
阳性对照组	0.6	0.99±0.12	20.83±1.03	4.75±0.41$^{2)}$

注：与对照组比较，$^{1)}P$<0.01；与模型组比较，$^{2)}P$<0.01

Note: Compared with control group, $^{1)}P$<0.01; compared with model group, $^{2)}P$<0.01

2.2 血清ALT、AST活性测定结果

与对照组比较，模型组血清ALT、AST均显著升高(*P*<0.01)；与模型组比较，TCCJEYS低、高剂量组和阳性对照组血清ALT、AST活性均降低(*P*<0.05或*P*<0.01)。结果见表2。

表 2 TCCJEYS对D-GlaN急性肝损伤小鼠血清ALT和AST活性的影响(n=12，$\bar{x}\pm s$)

Tab 2 Effect of TCCJEYS on activity of ALT and AST in serum of acute liver-injuried mice induced by D-GlaN(n=12，$\bar{x}\pm s$)

组别	剂量/g·kg^{-1}	ALT/U·L^{-1}	AST/U·L^{-1}
对照组	–	38.50±11.81	51.85±10.56
模型组	–	105.25±16.41$^{1)}$	127.58±23.69$^{1)}$
TCCJEYS低剂量组	0.5	86.67±18.93$^{2)}$	97.33±15.73$^{3)}$
TCCJEYS高剂量组	1.0	77.08±13.74$^{3)}$	88.42±12.63$^{3)}$
阳性对照组	0.6	51.92±15.10$^{3)}$	62.67±11.02$^{3)}$

注：与对照组比较，$^{1)}P$<0.01；与模型组比较，$^{2)}P$<0.05，$^{3)}P$<0.01

Note: Compared with control group, $^{1)}P$<0.01; compared with model group, $^{2)}P$<0.05, $^{3)}P$<0.01

2.3 肝组织匀浆MDA含量和SOD、GSH-Px活性测定结果

与对照组比较，模型组肝组织匀浆MDA含量显著升高(*P*<0.01)，而SOD和GSH-Px活力显著降低(*P*<0.01)；与模型组比较，TCCJEYS低、高剂量组和阳性对照组肝组织匀浆MDA的含量均

显著降低(P<0.01)，TCCJEYS 高剂量组和阳性对照组可以使 SOD 和 GSH-Px 的活力均升高(P<0.05 或 P<0.01)，而 TCCJEYS 低剂量组仅使肝组织匀浆 SOD 的活力升高(P<0.05)，而对 GSH-Px 的活力只有升高的趋势(P>0.05)。结果见表 3。

表 3 TCCJEYS 对 *D*-GlaN 急性肝损伤小鼠肝组织匀浆 MDA、SOD 和 GSH-Px 的影响(n=12, $\bar{x} \pm s$)

Tab 3 Effect of TCCJEYS on MDA, SOD and GSH-Px in liver tissue homogenate of acute liver-injuried mice induced by *D*-GlaN (n=12, $\bar{x} \pm s$)

组 别	剂量/ $g \cdot kg^{-1}$	MDA/ $nmol \cdot mg^{-1}$ prot	SOD/ $U \cdot mg^{-1}$ prot	GSH-Px/ $U \cdot mg^{-1}$ prot
对照组	–	10.87±1.69	160.46±29.61	209.42±17.49
模型组	–	21.19±2.80[1)]	101.28±23.74[1)]	174.96±20.87[1)]
TCCJEYS 低剂量组	0.5	15.63±2.67[3)]	129.90±25.01[2)]	186.32±11.68
TCCJEYS 高剂量组	1.0	13.00±3.14[3)]	138.17±27.47[3)]	194.90±21.14[2)]
阳性对照组	0.6	11.28±2.03[3)]	146.29±23.99[3)]	201.48±18.33[3)]

注：与对照组比较，[1)]P<0.01；与模型组比较，[2)]P<0.05，[3)]P<0.01

Note: Compared with control group, [1)]P<0.01; compared with model group, [2)]P<0.05, [3)]P<0.01

2.4 病理学观察结果

对照组肝组织结构清晰，无充血坏死及肝细胞再生，也无炎性细胞浸润，仅有少许肝细胞胞浆疏松化。模型组可见大量肝细胞胞浆疏松化，有少许肝细胞呈气球样变性，有核溶解，嗜酸性变、嗜酸性坏死。TCCJEYS 低、高剂量组肝组织结构尚清晰，无充血坏死及肝细胞再生，仅有少许肝细胞胞浆疏松化和气球样变性，TCCJEYS 低剂量组比高剂量组胞浆疏松化和气球样变性更明显。阳性对照组肝细胞和组织结构无充血坏死及肝细胞再生，也无炎性细胞浸润，仅有少许肝细胞胞浆疏松化。结果见图 1。

2.5 免疫组化结果

对照组、模型组、TCCJEYS低、高剂量组和阳性对照组在汇管区周围的肝细胞胞膜和胞浆中分别有不同程度的Fas和Bcl-2表达，均呈棕黄色颗粒。与对照组比较，模型组Fas表达显著增多(P<0.01)，而Bcl-2表达显著减弱 (P<0.01)；与模型组比较，TCCJEYS低、高剂量组和阳性对照组Fas表达均减少(P<0.05或P<0.01)，而Bcl-2表达均增强(P<0.05或P<0.01)。结果见图2、图3和表4。

表 4 TCCJEYS 对 D-GlaN 急性肝损伤小鼠肝组织 Fas 和 Bcl-2 表达的影响(n=12, $\bar{x} \pm s$)

Tab 4 Effect of TCCJEYS on expression of Fas and Bcl-2 in liver tissue of acute liver-injuried mice induced by D-GlaN(n=12, $\bar{x} \pm s$)

组 别	剂量/$g \cdot kg^{-1}$	Fas 阳性率/$\times 10^{-2}$	Bcl-2 阳性率/$\times 10^{-2}$
对照组	–	3.17±1.80	12.99±4.11
模型组	–	11.62±4.94[1)]	2.49±1.38[1)]
TCCJEYS 低剂量组	0.5	8.46±2.48[2)]	4.37±2.22[2)]
TCCJEYS 高剂量组	1.0	7.54±2.17[3)]	4.79±1.55[3)]
阳性对照组	0.6	4.59±2.10[3)]	9.26±2.59[3)]

注：与对照组比较，[1)]P<0.01；与模型组比较，[2)]P<0.05，[3)]P<0.01

Note: Compared with control group, [1)]P<0.01; compared with model group, [2)]P<0.05, [3)]P<0.01



图 1 小鼠肝组织病理学改变(400×)

A–对照组；B–模型组；C1–TCCJEYS 低剂量组；C2–TCCJEYS 高剂量组；D–阳性对照组

Fig 1 Histopathological changes of mice liver(400×)

A–control; B–model group; C1–low dosage of TCCJEYS group; C2–high dosage of TCCJEYS group; D–positive control group

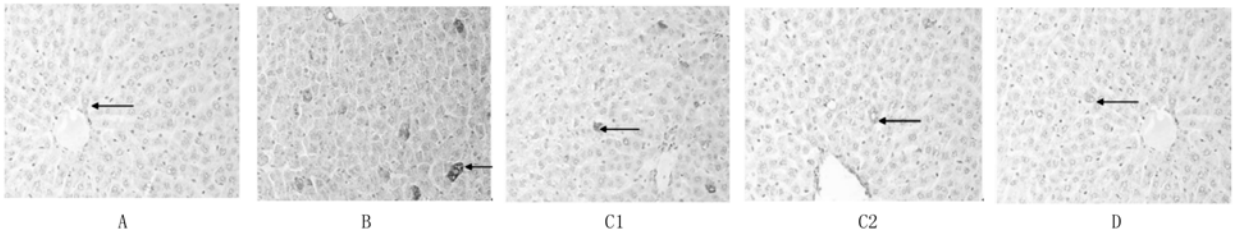

图 2 小鼠肝组织 Fas 表达(免疫组化，400×)

A–对照组；B–模型组；C1–TCCJEYS 低剂量组；C2–TCCJEYS 高剂量组；D–阳性对照组

Fig 2 Fas expression of mice liver(IHC, 400×)

A–control; B–model group; C1–low dose of TCCJEYS group; C2–high dose of TCCJEYS group; D–positive control group

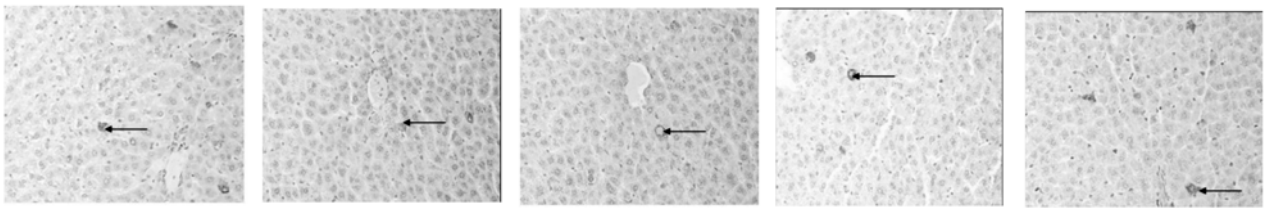

图 3 小鼠肝组织 Bcl-2 表达(免疫组化，400×)

A–对照组；B–模型组；C1–TCCJEYS 低剂量组；C2–TCCJEYS 高剂量组；D–阳性对照组

Fig 3 Bcl-2 expression of mice liver(IHC, 400×)

A–control; B–model group; C1–low dosage of TCCJEYS group; C2–high dosage of TCCJEYS group; D–positive control group

3 讨论

D-GalN 小鼠急性肝损伤模型是评价保肝药物效果和研究其作用机理的经典动物模型之一[8]。其机制主要是：*D*-GlaN 进入体内后，与磷酸尿苷(UDP)结合形成 UDP-半乳糖胺，致使磷酸尿苷耗竭，从而使依赖其生物合成的核酸、糖蛋白、脂糖等物质合成受抑制，细胞器受损、膜损害、钙离子内流入细胞；此外，*D*-GlaN 还可通过产生自由基引起脂质过氧化，造成肝细胞损伤[9]。肝细胞内 AST，ALT 主要分布于线粒体和细胞质中，当肝细胞膜通透性增加时，细胞内转氨酶因浓度梯度差而渗入血中，因此血清转氨酶升高的量可以反映肝细胞的损伤程度[10]。肝脏指数是反映肝细胞肿胀和炎性浸润的指标，肝组织病理学改变是反映肝脏受损的“金指标”。实验结果表明，*D*-GlaN 模型组 LI 增大，血清 ALT 和 AST 显著升高，组织病理学证实大量肝细胞变性和坏死；给予 TCCJEYS 保护后，上述各项指标得以改善，表明 TCCJEYS 有减轻肝细胞炎症、保护肝细胞膜和线粒体、对抗肝损伤的作用。

为了进一步探讨 TCCJEYS 的保肝作用机制，本试验检测了肝组织相关氧化损伤指标和凋亡指标。SOD 和 GSH-Px 是机体重要的内源性抗氧化剂，其活力降低将造成机体抗氧化能力下降，使自由基清除障碍，导致自由基堆积造成肝细胞损伤；MDA 是脂质过氧化反应链中的终产物，其含量的多少，可以直接反映体内脂质过氧化的程度[11]。Fas 是一种细胞膜表面受体，与其配体 FasL 结合后能引起细胞凋亡；Bcl-2 是一种原癌基因，它的表达可抑制细胞凋亡。本试验结果表明，TCCJEYS 能增强肝组织 SOD、GSH-Px 的活性和 Bcl-2 的表达，而降低 MDA 含量和 Fas 的表达，表明 TCCJEYS 有清除自由基、抑制脂质过氧化反应和抗凋亡的作用，笔者推测其保肝作用可能与此有关。

TCCJEYS 对 *D*-GalN 小鼠急性肝损伤的保护作用可能与其配方有关。TCCJEYS 中的五味子含有多种抗氧化成分，能有效清除体内的自由基及其代谢产物，使 SOD 和 GSH-Px 的活性上升，MDA 含量下降；此外，五味子还有降低转氨酶和增强 Bcl-2 基因表达而抑制细胞凋亡的作用[12-13]。TCCJEYS 对 *D*-GalN 小鼠急性肝损伤的保护作用不及护肝片，作为保肝药物开发没有优势。但是 TCCJEYS 配方中的结石草、鹅不食草和延胡索有溶石、排石、消炎和镇痛等作用，前期报道也表明 TCCJEYS 有体外溶石和利胆作用[5]。本试验结果又显示它有保肝作用，肝与胆关系极为密切，肝功能的恢复有助于胆汁分泌和排泄，这对胆囊炎和胆结石的防治具有非常重要的意义。综上所述，TCCJEYS 作为一个治疗胆囊炎和胆结石的新药具有良好的开发前景，且其组分在我国资源丰富，值得进一步研究开发。

REFERENCES

[1] BAO J. The Study and Development of the Miao People’s Medicine of Guizhou(贵州苗族医药研究与开发) [M]. Guiyang: Guizhou Science and Technology Publishing House, 2002: 190.

[2] CHEN Q, ZHOU C Q, ZHU B F, et al. Study on the antiasthmatic effects of essential oil from *Centipeda minima* [J]. Chin J Mod Appl Pharm(中国现代应用药学), 2010, 27(6): 473-476.

[3] XU Q M, GUO Z R, YANG S L, et a1. Determination of trahydorpalmatine in Xuedan Weichang pill by HPLC [J]. Chin J Mod Appl Pharm(中国现代应用药学), 2010, 27(5): 436-439.

[4] YU J, YU B J, ZHANG X R. Study on preparation process for Wuweizi dropping pills [J]. Chin J Mod Appl Pharm(中国现代应用药学), 2010, 27(4): 326-329.

[5] HU Y, ZHOU D Y, LI S F, et al. A research on litholytic and choleretic effects of JEYS, a traditional Chinese compound [J]. J Guiyang Med Coll(贵阳医学院学报), 2008, 33(2): 151-154.

[6] GAO J P, JIN R M, ZHU P T, et a1. Experimental studies of Yanggan Lidan granule in improving choleresis and protecting liver [J]. Shanghai J Tradit Chin Med(上海中医药杂志), 2006, 40(8): 59-61.

[7] XU S Y, BIAN R L, CHEN X. Pharmacological Experimental Methodology(药理实验方法学) [M]. 3rd ed. Beijing: People's Medical Publishing House, 2002: 346-347.

[8] XU S W, ZHANG L, LIN H D, et al. Experimental studies of Shengjiang powder on mice with acute liver injury induced by *D*-GalN [J]. China J Basic Med Tradit Chin Med(中国中医基础医学杂志), 2009, 15(6): 437-438.

[9] LI L, MO Y S, WANG D M, et al. Protective effects of compound Hugan oral solution on acute chemical hepatic injury in mice [J]. Lishizhen Med Mater Med Res(时珍国医国药), 2008, 19(10): 2363-2364.

[10] WEI H, LV J H, ZHANG R, et al. Protective effect of matrine microemulsion and Kushenin capsule on acute hepatic injury in mice [J]. Chin J Mod Appl Pharm(中国现代应用药学), 2010, 27(4): 1057-1060.

[11] YANG Q, SUN R. Experimental study on mechanisms of hepar-toxical oxidative damage in rats caused by essential oil from *Bupleurum Chinense* [J]. Pharmacol Clin Chin Mater Med(中药药理与临床), 2010, 26(5): 59-61.

[12] YAO Y, LI C Y, LIN T. Protective effects of lignans in *Caulis Schisandra* Chinensis on acute liver injure of rats induced by CCl_4 [J]. Chin J Clin Pharmacol Ther(中国临床药理学与治疗学), 2010, 15(9): 978-982.

[13] LIU L H, LIU D X, MA M, et al. *Schisandra chinensis* extract prevents radiation-induced lymphocyte reduction in mice and the related mechanisms [J]. Chin J Cancer Biother(中国肿瘤生物治疗杂志), 2010, 17(3): 313-317.

收稿日期：2011-01-13